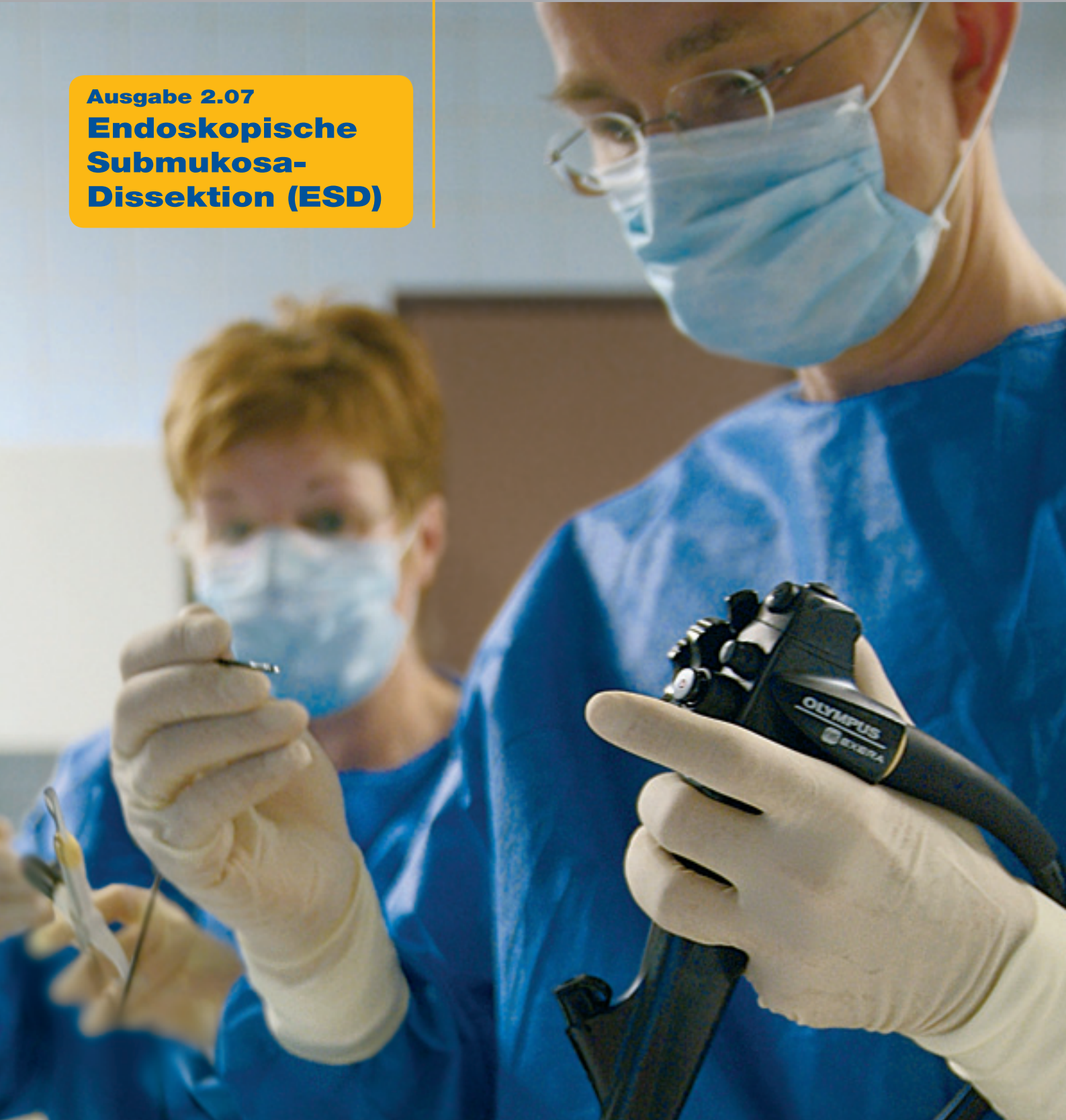

OLYMPUS **informiert**

Die Vierteljahresschrift über flexible medizinische Endoskopie von der Olympus Deutschland GmbH.
Ausgabe für Deutschland, Österreich und die Schweiz

Ausgabe 2.07 **Endoskopische** **Submukosa-** **Dissektion (ESD)**



- Eine Polypektomie der besonderen Art
- Produkte und Terminkalender
- Endoskopische Schwellendurchtrennung beim Zenker'schen Divertikel mit ESD-Messer
- Fortschritt für Frühkarzinomtherapie: ESD bietet doppelte Sicherheit



Barbara Opalka
Produktmanagerin
Endo-Therapie-Instrumente,
Olympus Deutschland GmbH,
Medizinische Endoskopie

Titelbild:
Mit freundlicher Genehmigung
Alfried Krupp Krankenhaus
Essen



Schnittige Innovationen aus Fernost

Liebe Leserinnen und Leser,

„Japanische Messer gegen Magen-Karzinome“ titelt die Zeitung WAZ am 23. Januar 2007 ihren Beitrag über erste Erfahrungen eines Essener Krankenhauses mit der endoskopischen Submukosadisektion. Fast identisch klingt eine Schlagzeile in der Mitteldeutschen Zeitung aus dem Dezember 2006 über einen vergleichbaren Eingriff im Krankenhaus Köthen. Während deutsche Untersucher mit ihren ersten praktischen Versuchen in dieser neuen minimal invasiven Methode Patienten werben, demonstrieren japanische Ärzte virtuos ihre Fähigkeiten auf dem Feld der endoskopischen Submukosadisektion (ESD). So konnten Zuschauer des endo-update 2006 am 1. Dezember in Augsburg die Arbeit von Dr. Oyama aus Nagano bewundern. Er präsentierte mittels ESD gewonnene Resektate bis zur Größe einer Handfläche. Da die Japaner bereits auf eine langjährige Erfahrung mit diversen ESD-Messern zurückblicken, wundert es nicht, wie spielerisch die Technik in ihren Händen wirkt.

Den japanischen Bedürfnissen ist auch die grundsätzliche Entwicklung der ESD-Technik zu verdanken. Seit Beginn der 90er Jahre werden die häufig vorkommenden Frühkarzinome im Magen mittels der bis dato üblichen Kappentechnik reseziert. Diese gestattet jedoch die Abtragung größerer Läsionen nur in piecemeal Technik. Die daraus resultierenden Nachteile offenbaren sich schnell: die Gefahr nicht Tumor freier Resektatränder sowie das häufige Auftreten von Rezidiven nach piecemeal Resektion. Hierfür wird kurzfristig Abhilfe gesucht. Basierend auf ihren Erfahrungen mit der EMR entwickelten Dr. Inoue, Dr. Yahagi, Dr. Ono und Dr. Gotoda unabhängig voneinander zusammen mit den Technikern von Olympus ESD-Messer in verschiedenen Ausprägungen, um Frühkarzinome größer als 2 cm in einem Stück abtragen zu können. Da der Einsatz der ESD-Messer gewisse Risiken birgt, vor allem die Gefahr von Blutungen und Perforationen, haben unsere japanischen Entwicklungsingenieure erst nach intensiver Vorbereitungsphase die Messer für den Vertrieb außerhalb Japans freigegeben.

Grundvoraussetzungen für den Einsatz der Messer sollten intensive Aufklärung, ausreichendes Training und vor allem erfahrene Endoskopiker sein. Seit Dezember 2005 bieten wir Ihnen in Deutschland Instrumente für die ESD an. Selbstverständlich dürfen Sie von uns neben kompetenter Beratung ein maßgeschneidertes Trainingsangebot erwarten. Die aktuellen Workshops integrieren vor allem einen ausführlichen Praxisteil am EASIE Trainingsmodell, damit Sie schnell Sicherheit und Routine in dieser anspruchsvollen Methode erlangen. Sprechen Sie mich bitte auf die nächsten Termine an. Sie erreichen mich telefonisch unter +49 / (0)40 / 23773-4145 oder mailen Sie an Barbara.Opalka@Olympus.de

Und jetzt widmen Sie sich der Lektüre der neuen Olympus informiert. In diesem Heft erfahren Sie Wissenswertes rund um die ESD.

Ihre
Barbara Opalka

2	Editorial
3	Druckfrisch
4	Titelthema Endoskopische Submukosa- dissektion
7	Aus der Praxis Eine Polypektomie der besonderen Art
8	Endoskopische Submukosa- dissektion bietet doppelte Sicherheit
9	Der besondere Fall Endoskopische Schwellendurch- trennung beim Zenker'schen Divertikel
10	Endoskop-Service Ärgerlich und vermeidbar: Schäden im Instrumentierkanal
11	Hilfe ist immer ganz in Ihrer Nähe
12	Produkte Aufgedeckt: Neue Endo-Therapie- Instrumente für die ESD
18	Die Optimierung der Therapie
19	Terminkalender
19	Impressum

Zehnjähriges Jubiläum von Endoskopie Live am 6. Juli 2007

Architektur des 21. Jahrhunderts und alte Kulturschätze prägen gleichermaßen das Stadtbild Salzburgs. Dass man in der Mozartstadt auch Endoskopiefestspiele zu feiern weiß, zeigt der Sommer 2007: Bereits zum zehnten Mal treffen sich die internationalen Endoskopie-Experten im renommierten St. Johannis-Spital zu „Endoskopie Live“.

Als Schnittpunkt von Tradition und Moderne eignet sich Salzburg wie kaum eine europäische Stadt als Austragungsort eines Endoskopiekongresses. Kein Wunder, dass Endoskopie Live sich im letzten Jahrzehnt einen festen Platz in den Terminkalendern internationaler Endoskopie-Experten gesichert hat. Bereits der Untertitel „Live-Demonstrationen endoskopischer Techniken – Interventionelle Endoskopie“ unterstreicht den hohen praktischen Anteil, der Gastroenterologen, Chirurgen, Internisten sowie Ärzten für Allgemeinmedizin mit Interesse an flexibler Endoskopie einen höchstmöglichen Mehrwert für ihren Berufsalltag gewährleistet. Aber die hochrangigen, internationalen Gastexperten, wie z.B. die Universitätsprofessoren Dr. B.C. Manegold und Dr. N. Soehendra, bringen auch Endoskopie-Assistenzpersonal und Krankenpflegefachpersonal auf den neuesten Stand in der sich rasend schnell verändernden Endoskopie. Sie stehen den Teilnehmern auch über das Ende der Veranstaltung hinaus zu Diskussionen rund um die Themen der chirurgischen, interventionellen und operativen Endoskopie zur Verfügung.

Die hohe Nachfrage der vergangenen Jahre macht eine Anmeldung dringend erforderlich. Die Registrierung für den Kongress erfolgt aus Gründen der Fairness in der Reihenfolge der Zahlungseingänge. Die Kosten für die komplette Tagung inklusive Mittagessen und Abendveranstaltung beträgt für Ärzte 240 € und für Assistenzpersonal 120 €. Wer sich vor dem 01.07. anmeldet, zahlt 200 bzw. 100 €. Studenten werden für ihr Interesse mit freiem Eintritt belohnt. Die Teilnahme ist mit acht Stunden für das Diplom-Fortbildungsprogramm der Österreichischen Ärztekammer für das Fach Chirurgie und Innere Medizin approbiert.

Das Team des Sonderauftrags für Interventionelle und Laser-Endoskopie des St. Johannis-Spitals in Salzburg um Prim. Univ. Doz. Dr. P.M. Heinerman hat folgendes Programm zusammengestellt:

Freitag, 6. Juli 2007

ab 7.00 Uhr	Registrierung
8.30 Uhr	ERÖFFNUNG: Heinerman
8.40 Uhr	ENDO LIVE Moderation: Manegold/Holzinger
10.45 Uhr	Prof. Soehendra: „Endoskopische Blutstillung“
11.00 Uhr	Kaffeepause
11.15 Uhr	ENDO LIVE
12.30 Uhr	Mittagspause
13.45 Uhr	ENDO LIVE
15.15 Uhr	Prof. Manegold: „Endoskopie – ein eigenes Fach der Medizin“
15.30 Uhr	Kaffeepause
15.45 Uhr	ENDO LIVE
17.00 Uhr	Diskussion und Ende der Veranstaltung
19.30 Uhr	„ENDOLIFE“ - Abendveranstaltung



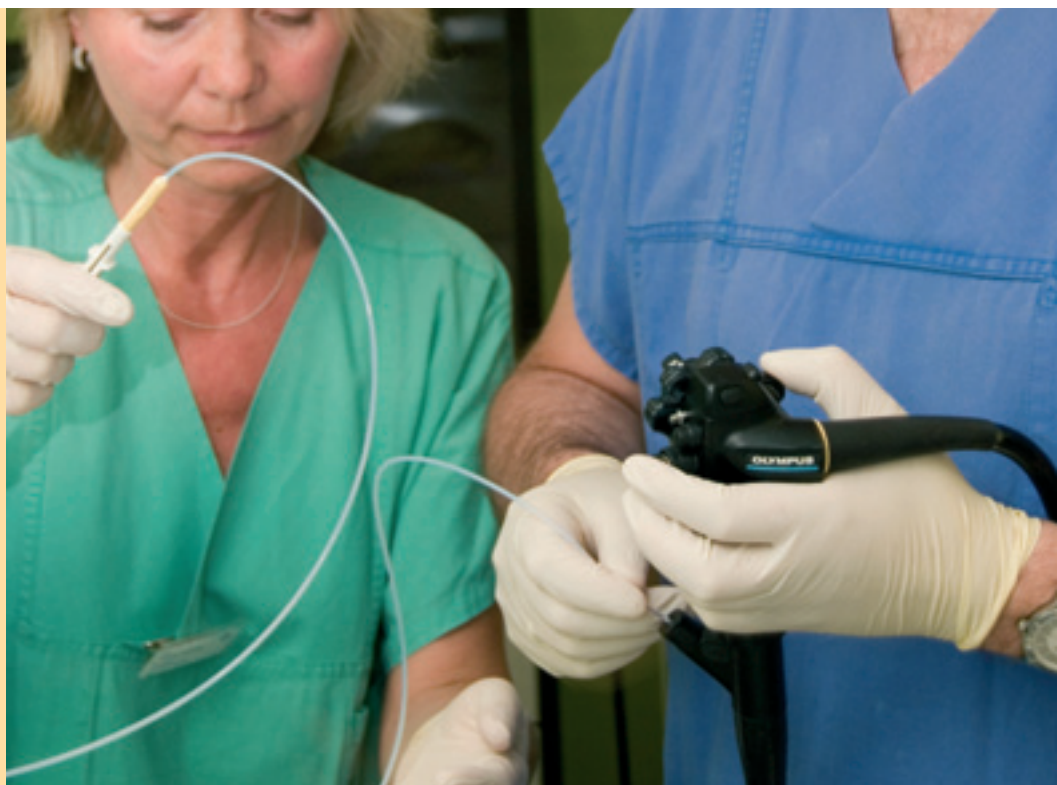Anmeldungen an das Sekretariat, Sabine
Makovicka

Tel. + 43 (0) 662 / 4482 / 54001 · Fax. + 43 (0) 662 / 4482 / 54008 · e-Mail: endoskopie@salk.at



Von
**Chefarzt Prof. Dr. med. Helmut
Messmann**

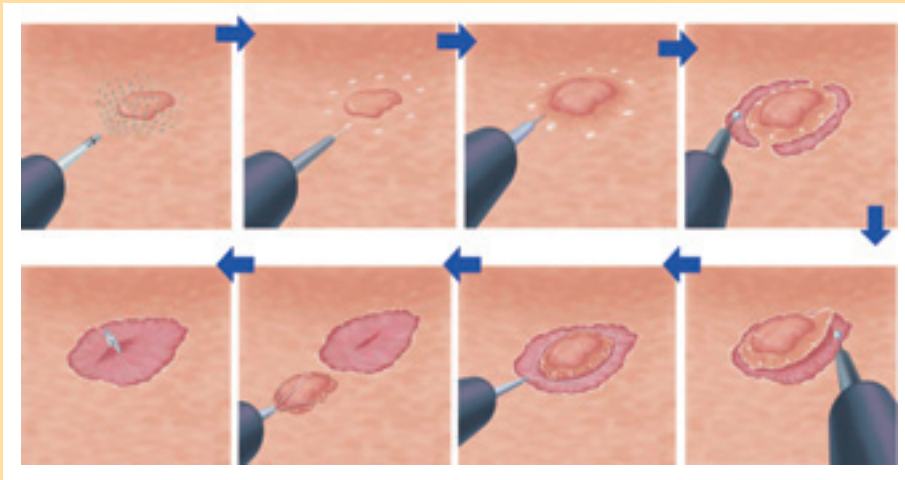
III. Med. Klinik
Klinikum Augsburg
Postfach 101920
86009 Augsburg
Tel.: 0821-4002351
Fax: 0821-4003331
e-Mail: [helmut.messmann@
klinikum-augsburg.de](mailto:helmut.messmann@klinikum-augsburg.de)



Endoskopische Submukosadisektion

Die endoskopische Submukosadisektion (ESD) hat sich in den letzten Jahren in Japan zunehmend in der Therapie gastrointestinaler Präkanzerosen und Frühkarzinome etabliert

Davon abzugrenzen ist die endoskopische Mukosaresektion (EMR), bei der verschiedene Techniken zur Verfügung stehen: Beim Barrett-adenokarzinom wird meistens die Kappen- oder Ligaturtechnik eingesetzt. Aber auch einfache Resektionen mit versteiften Schlingen nach vorheriger Unterspritzung der Läsion haben sich bei polypoiden Prozessen wie Magenfrühkarzinom oder breitbasigen Colonpolypen bewährt.

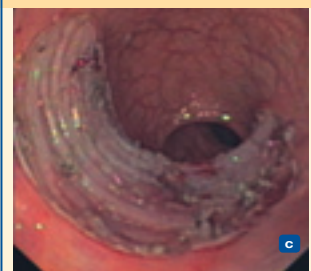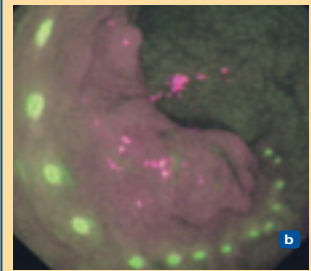

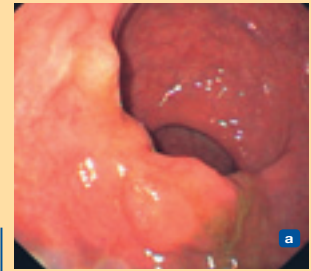
● **Abb. 1:** Schematische Darstellung der ESD

Ein wesentlicher Nachteil der EMR ist, dass meistens nur kleine Läsionen bis 2 cm en bloc reseziert werden können. Bei Läsionen > 2 cm erfolgt meistens eine so genannte piecemeal Resektion. Dies hat im Wesentlichen zwei Nachteile:

1. Der Pathologe kann meistens die Lateralränder einer Läsion nicht eindeutig beurteilen, da oft viele kleine Resektate wie ein Puzzle zusammengesetzt werden müssen.
2. Das Rezidivrisiko nach piecemeal Resektionen wird in der Literatur mit bis zu 20-50% angegeben.

Einen Ausweg aus diesem Dilemma bietet die ESD. Sie erlaubt die en bloc Resektion unabhängig von der Größe einer Läsion. Als Erstes werden um die Läsion Markierungen gesetzt (z.B. mit einer APC-Sonde), um anschließend die Läsion eindeutig im Gesunden zu resezieren (Abb. 1). Als Zweites erfolgt die Unterspritzung der Läsion. Verschiedene Substanzen wurden bisher eingesetzt: verdünnte Suprareninlösung (1:100.000) ist sicherlich die billigste Variante, hat aber den Nachteil, dass die Läsion nur für wenige Minuten ein „Lifting“ aufweist. Hyaluronsäure hat den Vorteil, dass die Läsion nach Unterspritzen am längsten erhaben bleibt, leider sind die Kosten für diese Substanz beträchtlich. Neuerdings hat sich Glycerosteril (10%) als sehr guter Kompromiss bewährt. Als Nächstes wird die Läsion zirkulär inzidiert. Hierfür wurden verschiedene Instrumente entwickelt. Mit dem InsulatedTip-Knife (IT-Knife) gelingt es relativ gefahrlos, d. h. ohne Perforationsrisiko die Läsion zirkulär zu inzidieren. Dies gelingt mit diesem Instrument verhältnismäßig problemlos, da das distale Ende dieses Nadelmessers mit einem Keramikkopf isoliert ist. Das Triangle-Knife oder Hook-Knife sind modifizierte „Messer“, mit denen die Inzision unserer Erfahrung nach schneller durchführbar, aber mit einem höheren Perforationsrisiko verbunden ist. Nach der Zirkumzision erfolgt die horizontale Dissektion der Submukosa. Dabei werden unter Sicht größere Gefäße mit speziellen Zangen (z.B. Coagrasper) koaguliert. Die Läsion zieht sich erfahrungsgemäß während der Submukosapräparation deutlich zusammen und kann oftmals auch mit der Schlinge dann en bloc abgetragen werden. Andernfalls wird die Läsion komplett von der Submukosa freipräpariert. Mittlerweile gibt es Daten zur ESD am Magen, Ösophagus und Colon. Technisch ist die ESD am einfachsten im Magen und Rektum durchzuführen, während Ösophagus und Colon sicherlich eine Herausforderung darstellen.



● **Abb. 2:** ESD eines maligne imponierenden breitbasigen Rektumpolypen.
 (a): Breitbasiger, maligne imponierender Rektumpolyp unter Weißlicht
 (b): Markierung des Polypen mittels Autofluoreszenztechnik. Der Polyp demarkiert sich rot-violett, die normale Schleimhaut zeigt eine unauffällige grüne Autofluoreszenz
 (c): Nach Abtragung des Polypen in ESD-Technik zeigt sich ein ca. 5 cm großer Schleimhautdefekt mit Blick auf die M. propria. Der Polyp konnte en bloc entfernt werden

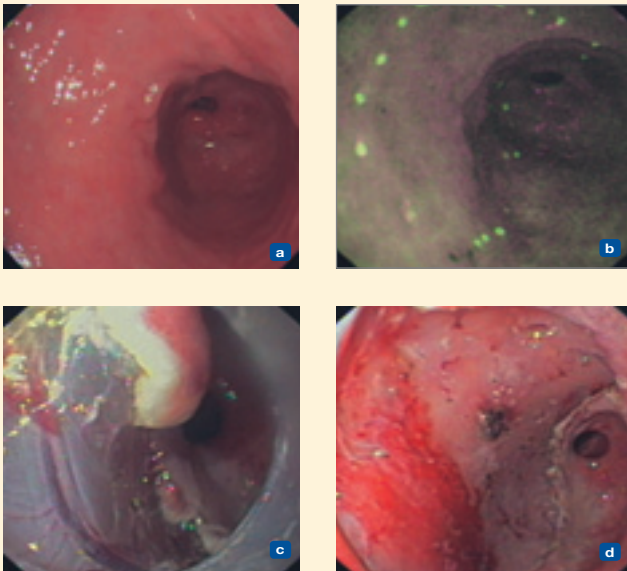


Abb. 3: ESD eines Magenfrühkarzinoms
 (a): Histologisch gesichertes Magenfrühkarzinom an der Antrumvorderwand (Typ I/II)
 (b): Im Autofluoreszenzmodus (AF) stellt sich das Karzinom rot-violett und die normale Schleimhaut grün dar. Das Karzinom wurde mit der APC-Sonde im AF-Modus markiert
 (c): Das Karzinom wurde mit 10% Glycerosteril unter-spritzt und zirkulär inzidiert. Blick auf die z.T. dissezierte Submukosa
 (d): Nach kompletter ESD des Frühkarzinoms sieht man auf einen ca. 5 cm großen Schleimhautdefekt. Das Karzinom konnte en bloc reseziert werden

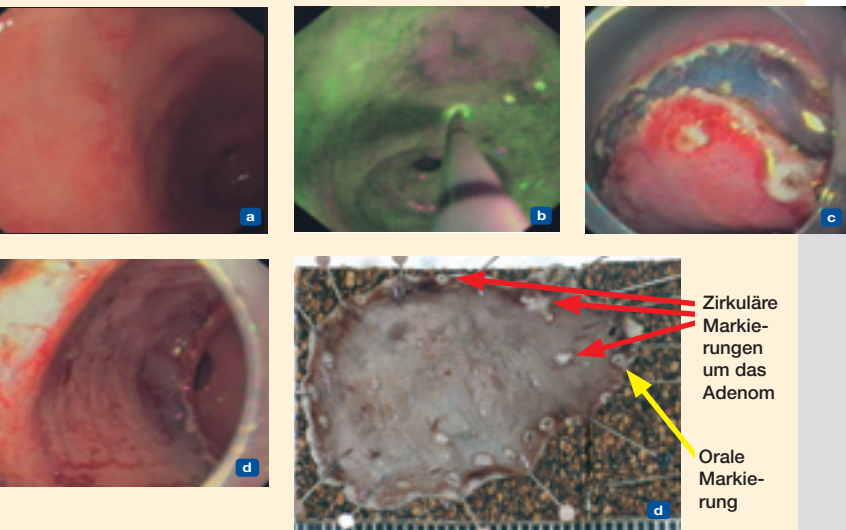


Abb. 4: ESD eines Magenadenoms
 (a): Im Weißlichtmodus schwer abgrenzbares Magenadenom an der Antrumvorderwand
 (b): Im Autofluoreszenzmodus (AF) demarkiert sich das Adenom rot-violett, die normale Schleimhaut erscheint grün. Markierung des Adenoms mit der APC-Sonde im AF-Modus
 (c): Blick auf die z.T. inzidierte Submukosa mit den APC Markierungen. Die Submukosa wurde mit Glycerosteril 10% und Indigokarmin unterspritzt und erscheint leicht bläulich
 (d): Ausgedehnter (ca. 7 cm) großer Schleimhautdefekt der über die Angulusfalte hochreicht. Das Adenom konnte en bloc entfernt werden und war an den Lateralländern frei von Adenom
 (e): Endoskopisches Resektat (7,1 x 5,2 cm) des Magenadenoms (4,8 x 3,9 cm)

Übung macht den Meister

Mehrere Studien belegen, dass die ESD trainiert werden muss. Die Rate der en bloc Resektionen beim Magenfrühkarzinom lag in den ersten Studien unter 20% und konnte in der Folge auf über 70% gesteigert werden (1). Auch unsere eigenen Erfahrungen bestätigen diese Erkenntnis, da wir ebenfalls mittlerweile bei einer en bloc Resektionsrate von über 70% (2) liegen. Watanabe konnte zeigen, dass das Rezidivrisiko nach ESD signifikant niedriger ist als nach EMR. Neben der Blutung ist die Perforationsrate von 5% verbesserungswürdig. Im Colon/Rektum existieren mittlerweile erste Daten, die die Resultate der ESD im Magen bestätigen. Fujishiro et al. behandelten 35 Patienten und konnten in über 88% eine komplette Resektion erzielen. Es kam in 5,6% zu Perforationen und in einem Follow-up von über drei Jahren trat kein Rezidiv auf (4).

Zusammenfassung

Zusammenfassend kann man derzeit festhalten:
Die ESD erlaubt in der Mehrzahl der Fälle eine en bloc und somit R0-Resektion bei gastrointestinalen Frühneoplasien. Das Rezidivrisiko lässt sich somit signifikant im Vergleich zur EMR senken. Durch die Einführung und Weiterentwicklung verschiedener Instrumente fand die Methode weite Verbreitung in Japan und ist an vielen Zentren dort Methode der Wahl. Nachteilig ist sicherlich die Tatsache, dass die Methode technisch schwierig ist und eine lange Lernkurve hat (mindestens 50 Untersuchungen werden in Japan zum Erlernen der Technik empfohlen). Die derzeitige Perforationsrate von 5% sollte jedoch weiter zu verbessern sein. Außerdem ist die ESD zeitaufwendig und wird derzeit unzureichend vergütet.

Literatur:

- 1 Miyamoto S, Muto M, Hamamoto Y, Boku N, Ohtsu A, Baba S, Yoshida M, Ohkuwa M, Hosokawa K, Tajiri H, Yoshida S. A new technique for endoscopic mucosal resection with an insulated-tip electro-surgical knife improves the completeness of resection of intramucosal gastric neoplasms. *Gastrointest Endosc* 2002; 55: 576-81.
- 2 Probst A, Eberl T, Krenz D, Anthuber M, Arnoldt H, Messmann H. Endoskopische Submukosadisektion großflächiger mukosaler und submuköser Tumoren in Magen und Rektum. *Z Gastroenterol* 2006, 44: 845.
- 3 Watanabe K, Ogata S, Kawazoe S, Watanabe K, Koyama T, Kajiwara T, Shimoda Y, Takase Y, Irie K, Mizuguchi M, Tsunada S, Iwakiri R, Fujimoto K. Clinical outcomes of EMR for gastric tumors: historical pilot evaluation between endoscopic submucosal dissection and conventional mucosal resection. *Gastrointest Endosc* 2006; 63: 776-82.
- 4 Fujishiro M, Yahagi N, Nakamura M, Kakushima N, Kodashima S, Ono S, Kobayashi K, Hashimoto T, Yamamichi N, Tateishi A, Shimizu Y, Oka M, Ogura K, Kawabe T, Ichinose M, Omata M. Endoscopic submucosal dissection for rectal epithelial neoplasia. *Endoscopy* 2006; 38: 493-7.



Von
Chefarzt Dr. Chr.-René de Mas
 Medizinische Klinik I
 Marienhaus Klinikum
 St. Elisabeth
 56564 Neuwied

Eine Polypektomie der besonderen Art

„Nebeneffekte“ der endoskopischen Submukosadisektion

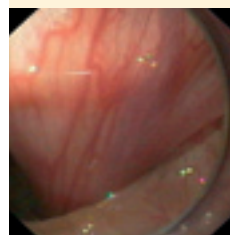
Über die positiven Erfahrungen bzw. über die typischen Probleme bei der endoskopischen Submukosadisektion (ESD) erfahren Sie in den anderen Berichten in diesem Heft. Welchen „Nebeneffekt“ das Training und die eigentliche ESD auch haben können, wird in diesem Kurzbericht aus der Praxis vorgestellt.

Jeder Endoskopiker kennt die Situation, einen lumenverlegenden Polypen vorzufinden, und dann kommt die große Frage der Abtragbarkeit. Was kann man sicher tun, wenn der Polyp z.B. eine Größe von 4 bis 5 cm aufweist, zu groß für die Schlingenabtragung ist oder man die Schlinge nicht sauber bei einem gelappten Polypen platzieren kann? Äußerst unangenehm ist ein großer Polyp mit sehr schmalen Stiel, durch welchen kräftige Gefäße ziehen. Entweder durchtrennt man diesen Stiel mit hohem Blutungsrisiko (evtl. nur mittels Koagulationsstrom) oder man trägt ihn in piecemeal Technik ab. Zwei große Probleme gibt es bei der piecemeal Exomie: erstens das hohe Blutungsrisiko bei jeder Schnittfläche, zweitens kann der Pathologe keine sicheren Angaben über eine Resektion im gesunden Gewebe insbesondere bei einem Carcinom im Polypen machen. In diesen extremen Fällen führen wir neuerdings in unserer Abteilung Polypektomien ohne Schlinge in ESD-Technik durch.

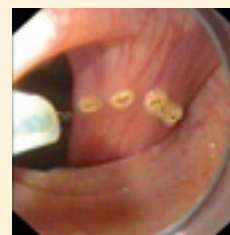
ESD-Technik erweitert endoskopische Verfahren bei interventionellen Eingriffen

Ich darf dies am Beispiel eines 5 cm großen, lumenverlegenden Lipoms im Sigmoid darstellen. Zuerst wird die Abtragungslinie am Stiel markiert (Abb. 1, Abb. 2). Es erfolgt die Aufspritzen der Submukosa mit indigokarmingefärbter Suprareninlösung (Abb. 3). Die Mukosa wird aber atypisch für die ESD mittels Nadelmesser erst nur auf der Vorderseite durchtrennt (Abb. 4, Abb. 5). Es folgt die Präparation der Submukosa mit einem Flex-Knife (Abb. 6). Eine saubere Darstellung der Gefäße in der Submukosa ist wie bei der ESD sehr gut möglich, und diese können problemlos vor der Dissektion koaguliert werden. Nach Präparation der Submukosa liegt jetzt nur noch die „rückseitige“ Mukosachicht vor, die mit dem IT-Knife durchtrennt wird (Abb. 7). Es stellt sich nun eine völlig retrahierte Abtragungsbasis dar (Abb. 8 - 10), deren Ränder mittels Clip adaptiert werden (Abb. 11).

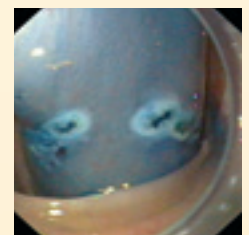Auch bei großen, konventionell kaum abtragbaren Adenomen ist diese Präparation in der unterspritzten Submukosa wunderbar möglich und gestattet eine saubere Polypektomie der „besonderen Art“. Somit ist die ESD-Technik eine hervorragende Erweiterung der endoskopischen Verfahren bei interventionellen Eingriffen, die bisher im Grenzbereich lagen oder nur operativ-chirurgisch anzugehen waren.



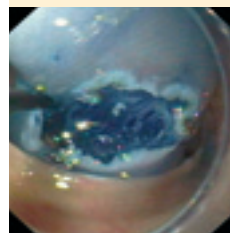
● **Abb. 1:**
Darstellung des Stiels



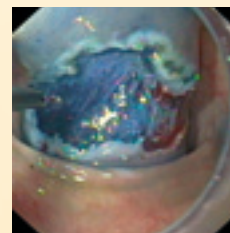
● **Abb. 2:**
Markierung



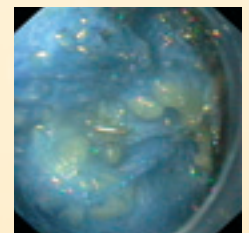
● **Abb. 3:**
Unterspritzen




● **Abb. 4:**
Mukosapräparation 1



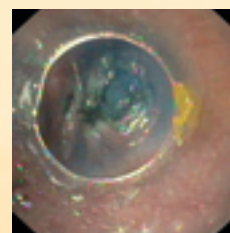● **Abb. 5:**
Mukosapräparation 2



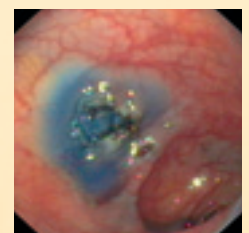● **Abb. 6:**
Submukosa Dissektion



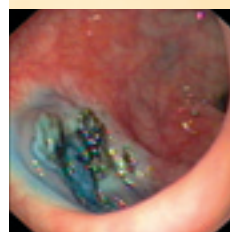● **Abb. 7:**
Rückseitige Mukosa



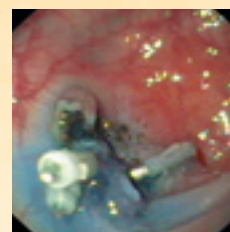● **Abb. 8:**
Basis direkt nach Abtragung



● **Abb. 9:**
Komplett retrahierte Basis



● **Abb. 10:**
Basis vor Clipping



● **Abb. 11:**
Geclippte Abtragungsstelle



Von
A. Schäfer (l.), J. Kerker (r.)
 I. Steines, T. Budde,
 Abteilung für Gastroenterologie und
 Hepatologie
 Klinik für Innere Medizin I und Kardiologie
 Alfried Krupp Krankenhaus
 Alfried-Krupp-Straße 21
 45117 Essen-Rüttenscheid
 Tel.: 0201/434-2621, Fax.: 0201/434-2392
 e-Mail:
 andreas.schaefer@krupp-krankenhaus.de

Endoskopische Submukosa- dissektion (ESD)

Fortschritte in der endoskopischen Therapie von Frühkarzinomen im Gastrointestinaltrakt

Die endoskopische Submukosadissek-
tion (ESD) von Magenfrühkarzinomen
wird in Asien, insbesondere in Japan,
seit mehreren Jahren erfolgreich durch-
geführt. Erste Ergebnisse liegen jetzt
auch aus einzelnen gastroenterologi-
schen Kliniken aus Deutschland vor.
Im Gegensatz zur endoskopischen
Mukosaresektion (EMR) liegt der Vorteil
der ESD in der Möglichkeit, auch groß-
flächige Frühkarzinome (> 2 cm) en bloc
zu reseziieren. Damit wird die histolo-
gische Beurteilbarkeit insbesondere der
Tumorrandbereiche sicherer.

Inzwischen sind von der japanischen
Fachgesellschaft die Indikationskriterien
zur ESD bei Magenfrühkarzinomen
erweitert worden. Die ESD kann hier-
nach auch bei großen, excavierten bzw.
ulcerierten Frühkarzinomen mit kura-
tivem Ansatz durchgeführt werden.

Therapie eines excavierten Magenfrüh- karzinoms bei einer 88-jährigen Patientin

Bei der Abklärung einer Eisenmangel-
anämie einer 88-jährigen Patientin zeigte
die Endoskopie ein flach excaviertes
Magenfrühkarzinom Typ IIc auf der An-
gulusfalte, histologisch ein gut diffe-
renziertes Adenokarzinom G2 (Abb. 1).
Die ESD wurde in folgenden Schritten
durchgeführt: Unter Sedierung mit
Propofol und Dormicum erfolgte die zir-
kuläre Markierung der Randbereiche des
Tumors mit Koagulationsmarken (Argon-
Plasma-Koagulation). Anschließend wur-
de die Läsion auf Submukosaebene mit
Kochsalz (0,9%) und Indigokarmin un-
terspritzt und die erste Inzision gesetzt.
Von hier erfolgte die Zirkumzision ent-
lang der Markierungen mit dem Hook-
Knife (Olympus). Die anschließende
Dissektion mit dem Hook-Knife un-
ter Rotation der Messerspitze war bis

auf die Muscularis propria möglich
(Abb. 2). Zur Blutstillung während der
Dissektion wurde neben dem Hook-
Knife (Koagulationsstrom) auch die spe-
ziell für diese Indikation gefertigte Zange
(Coagrasper) verwendet. Bei der kompli-
kationslos verlaufenden Untersuchung
konnte das Karzinom im Gesunden
entfernt werden (Abb. 3), die histolo-
gische Aufarbeitung zeigte tumorfreie
Präparationsränder (pT1m3).

Die Blutungs- und Perforationsrate der
ESD liegt nach bisherigen Ergebnissen
japanischer Studien bei 5 – 8%. Im
Vergleich zur EMR von Frühkarzinomen
sinkt die Tumorrezidivrate bei der ESD
von ca. 20% auf unter 5%. Aufgrund
der bisher deutlich niedrigeren Inzi-
denz von Magenfrühkarzinomen in
Europa bleibt die Erfahrung mit der
ESD bisher auf einzelne Kliniken be-
schränkt. Eine Anwendung der ESD
im Ösophagus, insbesondere bei
Barrett-Frühkarzinomen und im Colon,
könnte in der westlichen Welt in na-
her Zukunft eine Erweiterung der endo-
skopischen Therapiemöglichkeiten von
Frühkarzinomen bedeuten.

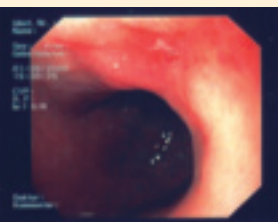


Abb. 1: Magenfrüh-
karzinom Typ IIc

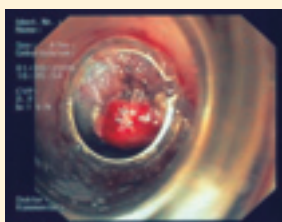


Abb. 2: ESD

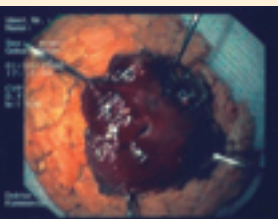


Abb. 3: Präparat 2 x
2 cm

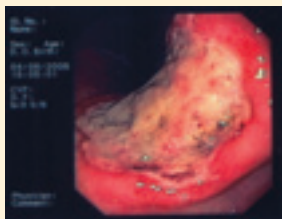


Abb. 4: Kontrolle
nach 1 Woche

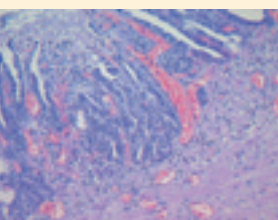


Abb. 5: Histologie

Zusammenfassung

Die ESD eröffnet neue Möglichkeiten der endoskopischen Behandlung von Frühkarzinomen im oberen Gastrointestinaltrakt. Durch diese Technik ist eine en bloc Resektion großflächiger Läsionen möglich. Nachdem sich in Asien die ESD als Behandlungsmethode von Magenfrühkarzinomen etabliert hat, liegen nun auch in Deutschland erste positive Behandlungserfahrungen an einzelnen Kliniken vor. Die Anwendung der ESD bei Barrett-Frühkarzinomen und Frühkarzinomen des Colons muss in Studien weiter untersucht werden.

Endoskopische Schwellendurchtrennung beim Zenker'schen Divertikel

Flex-Knife und Zenker'sches Divertikel



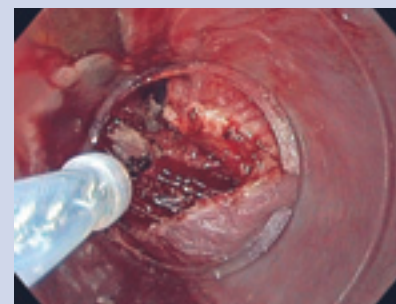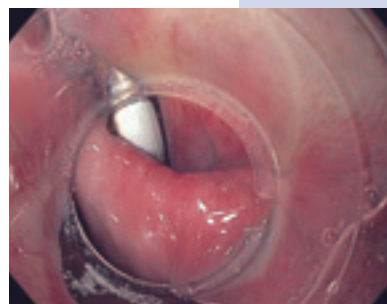
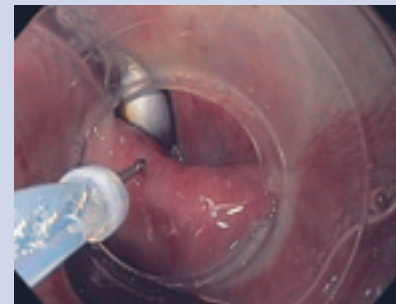
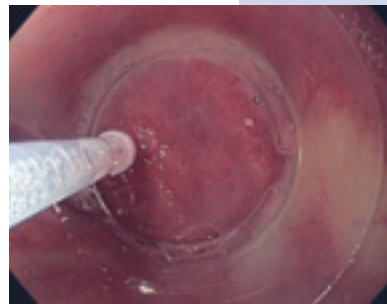
Von

● **Chefarzt Dr. med. H. J. Schmeck-Lindenau**
 Medizinische Klinik
 Klinik am Bürgerpark
 Schiffdorfer Chaussee 29
 27574 Bremerhaven
 Tel.: 0471-182-0
 Fax.: 0471-182-1373
 e-Mail: HJ.Schmeck@
 kliniken-wesermuende.de

Mit einer Häufigkeit von 70% stellen Zenker-Divertikel die größte Gruppe der Oesophagus-Divertikel dar. Betroffene Patienten leiden unter Dysphagie, Regurgitation, Kloßgefühl, Mundgeruch. Um die Beschwerden beim Essen zu lindern, ist die endoskopische Trennung des Septums angezeigt. Neben dem Einsatz des Lasers oder der Argon Plasmakoagulation ist beim Zenker'schen Divertikel zur endoskopischen Schwellendurchtrennung das herkömmliche Nadelpapillotom erste Wahl.

Mit dem Flex-Knife steht uns nun eine echte Alternative zur Verfügung. Bei einem ersten Einsatz fiel uns die auf eine größere Auflagefläche zurückzuführende gute Schneidfähigkeit und die variabel einstellbare Länge seines Messers auf. Gegenüber dem spitzen Nadelpapillotom müssen wir bei weitem nicht so sehr auf die Gefahr des Setzens einer mechanischen Läsion achten. Auch das Ausfahren des Messers gestaltet sich während der Operation komfortabler, weil leichter und variabler.

Als kleinen Nachteil gegenüber der traditionellen Methode erweist sich das weichere Material. Dadurch lässt sich zu Beginn der Intervention die vordere Oesophaguswand nicht so leicht wegdrücken. Der Nachteil besteht in einem etwas erhöhten Koagulationsrisiko an den gesunden Bereichen der Oesophaguswand. Begründet liegt dies im erschwerten dorsalen Wegdrücken der Divertikelschwelle vor der Koagulation, da zu Beginn des Koagulationsstromes eine Kontraktion des zu operierenden Bereichs in Richtung Schneideinstrument einsetzt.




Ärgerlich und vermeidbar: Schäden im Instrumentierkanal

Tipps und Tricks aus
dem Hamburger
Endoskop-Service


Die warme Jahreszeit ist wieder da und mit ihr die stechenden und bohrenden Plagegeister. Haben Sie, liebe Leser, sich auch schon einmal gewundert, wie es den zarten kleinen Stacheln oder Rüsseln der Insekten gelingt, durch die Lederhaut der Warmblüter zu stechen? Obwohl der Vergleich ein wenig hinkt, möchten wir Ihnen eine gewisse Ähnlichkeit in Bezug auf Defekte von Endoskopen – genauer Beschädigungen des Instrumentierkanals – vor Augen führen. Die Vermeidung dieses Effektes können wir gewiss gemeinsam angehen.

Hier ein paar Beispiele aus dem Bereich der Instrumentierkanäle. Sprechen Sie die für Ihre Abteilung oder Praxis zuständige Olympus Niederlassung gern bei weiteren Fragen an. Wir sind immer in Ihrer Nähe!



- Bild links: Richtig!** Bei der Kanalpassage soll die Nadel im Schutz-Tubus sein


Bild rechts: Die Nadel NUR unter Sicht ausfahren und vor JEDEM Zurückziehen in den Instrumentierkanal wieder in den Schutz-Tubus zurückziehen! Defekte durch ausgefahrene Nadeln, die in den Instrumentierkanal zurückgezogen werden, liegen noch immer zu häufig vor



- Bild links:** So sehen die Einschnitte im Kanal aus. Leider sind sie nicht immer gleich als Undichtigkeit erkennbar. Die unerwünschte Nebenwirkung: Hier findet dennoch Diffusion statt

Bild Mitte: Falsch! Hier befand sich die Nadel nicht im Schutz-Tubus = Kanalperforation ist die Folge

Bild rechts: Schadhafte Biopsiezangen sind gefährliche Schadensverursacher



- Bild links: Richtig!** Die Biopsiezange bei der Passage locker geschlossen halten. Keine Sorge, sie kann aufgrund des Platzmangels nicht im Kanal geöffnet werden

Bild rechts: Falsch! Mit viel Kraft geschlossene Biopsiezangen beschädigen den Kanal und drücken auf die umliegenden Elemente

In jeder Niederlassung des Olympus Medical Service wird ein eingeliefertes defektes Endoskop gleich behandelt: Es durchläuft bei der technischen Eingangskontrolle eine zertifizierte Prüfroutine mit einem checklistengestützten Prüfprotokoll. Dabei werden in einer Momentaufnahme alle Zustandsveränderungen sachlich erfasst. In diesem Zuge wird unter anderem mit einem ca. 2,5 mm dicken, starren Endoskop die Beschaffenheit der Instrumentierkanaloberfläche optisch geprüft. Nicht selten entdeckt der Prüfer Riefen und Schnitte in der Oberfläche des Kanals, die für die hygienische und die technische Sicherheit von Bedeutung sind. Derartige „Ausdünnungen“ oder Einschnitte sind nicht nur bei der Aufbereitung kritisch, sondern stellen beim Einsatz von „stechenden“ Werkzeugen, etwa Biopsiezangen mit Dorn oder Sklerosierungsnadeln, Angriffspunkte zum Einhaken und Durchstoßen dar. Das unliebsame Resultat: Sie finden im Prüfbericht bzw. dem Kostenvoranschlag unter der Rubrik „Erforderliche Reparatur“ den Hinweis: Instrumentierkanal beschädigt.

Gefährlich: Der unsichtbare Schaden

Kerben, Einschnitte und Ausdünnungen in den Kanaloberflächen haben eine nicht zu unterschätzende, unangenehme Begleiterscheinung: Sie sind noch nicht als Undichtigkeit beim Dichtigkeitstest auffällig oder nachweisbar, sie lassen aber die Diffusion von Flüssigkeit ins Geräteinnere zu. Dadurch wird die unmittelbare Umgebung des Videochips mit den optischen Elementen erhöhter Luftfeuchtigkeit ausgesetzt. Die Folgen: Sichteintrübung und Korrosion.

Elementar wichtig: Aufklärung und Prävention

In unseren Veranstaltungen und Workshops zur Schadensprävention, die wir interessierten Anwendern bundesweit anbieten, zeigen wir Beispiele zur Minderung der Schadensverläufe und widmen uns intensiv der Aufklärung über den Umgang mit Nadeln und Biopsiezangen. Mit Erfolg: Regelmäßig erkennen wir bei den Teilnehmern Zustimmung und „Aha-Erlebnisse“.

Sie interessieren sich für die
„Techniker-Kurse“ der Olympus
Endoskopie-Akademie?
Wir informieren Sie gern:
Tel. 040/23773-5433

Hilfe ist immer ganz in Ihrer Nähe

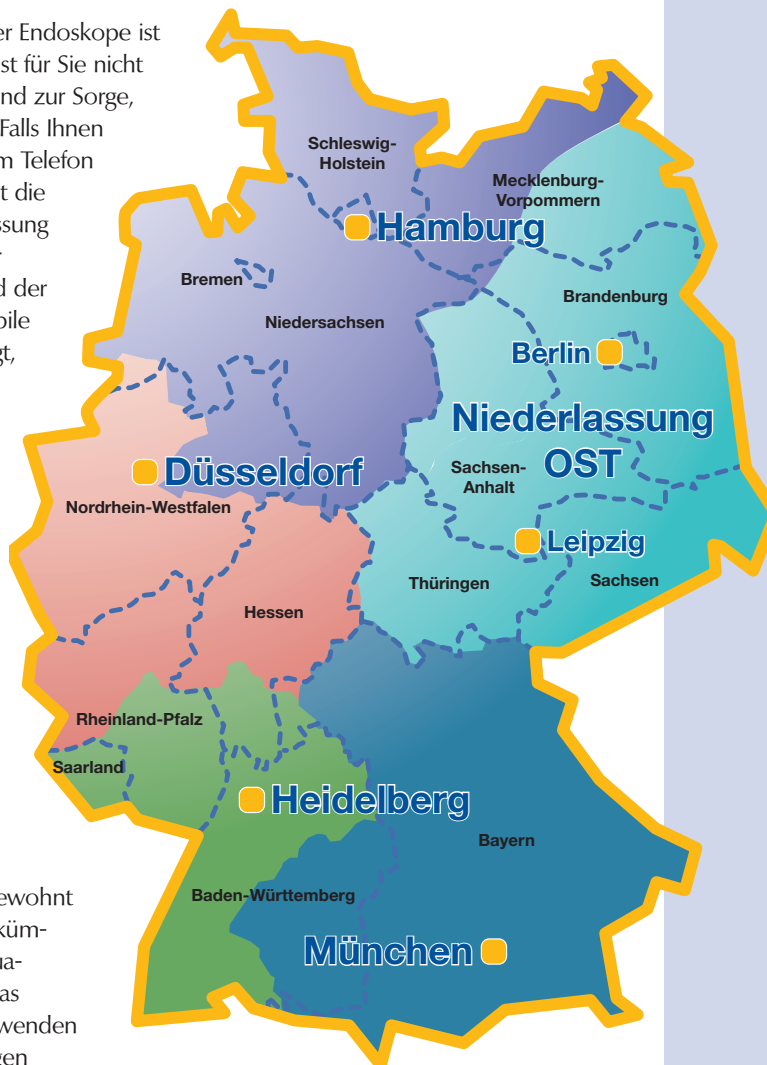Kompetent und nah: Die Service-Niederlassungen von Olympus

Was haben Hamburg, München, Heidelberg, Leipzig, Berlin und Düsseldorf gemeinsam? Sie alle sind Sitz einer Niederlassung des Medical Service von Olympus. Kein anderer Endoskophersteller kann mit einem derart dichten Servicenetz aufwarten, niemand sonst bietet soviel Fachkompetenz in Kundennähe. Nutzen auch Sie den perfekten Service, ganz in Ihrer Nähe.

Akutes Ereignis: Eines Ihrer Endoskope ist ausgefallen, die Ursache ist für Sie nicht erkennbar. Aber kein Grund zur Sorge, rufen Sie uns einfach an. Falls Ihnen nicht per Ferndiagnose am Telefon geholfen werden kann, ist die nächstgelegene Niederlassung sofort mit Rat und Tat zur Stelle. Je nach Bedarf wird der Servicetechniker des Mobile Medical Service beauftragt, der vor Ort hilft. Oder es stellt sich schon am Telefon heraus, dass Ihr Gerät in unsere Werkstatt muss. In diesem Fall klären unsere Mitarbeiter in der Niederlassung den Bedarf nach einem Leihgerät mit Ihnen ab, das dann so schnell wie möglich auf den Weg gebracht wird.

Höchste Standards für beste Ergebnisse

Während Sie dann wie gewohnt weiter arbeiten können, kümmern sich unsere hochqualifizierten Techniker um das defekte Gerät. Dabei verwenden wir in allen Niederlassungen genormte Werkzeuge und standardisierte Prozesse. Nach einem strengen Protokoll werden sorgfältige zertifizierte Kontrollen durchgeführt, die Ergebnisse genau dokumentiert. So bleibt die technische Diagnose nachvollziehbar und die gewohnt hohe Olympus-Qualität gewahrt. Natürlich arbeitet jede Werkstatt ausschließlich mit Originalersatzteilen, auch sind viele Werkzeuge patentierte Eigenentwicklungen von Olympus, die perfekt mit unseren Endoskopen harmonieren.



Und während der gesamten Reparaturzeit – die wir natürlich so kurz wie möglich halten – können Sie in der Niederlassung den aktuellen Gerätestatus erfahren. Kurze Wege, schnellste Problemlösung und vor allem höchste Qualität, das ist Ihre Olympus Service-Niederlassung, ganz in der Nähe.

- **Zentrale in Hamburg**
Olympus Deutschland GmbH
Wendenstraße 14-18
20097 Hamburg
Tel.: 040/23773-4180
Fax: 040/23773-5771
- **Niederlassung Düsseldorf**
Olympus Deutschland GmbH
Münsterstraße 100
40476 Düsseldorf
Tel.: 0211/944785-0
Fax: 0211/944785-26
- **Niederlassung Heidelberg**
Olympus Deutschland GmbH
Waldhoferstraße 2
69123 Heidelberg
Tel.: 06221/82828-0
Fax: 06221/82828-1
- **Niederlassung München**
Olympus Deutschland GmbH
Fraunhoferstraße 14
82152 Planegg
Tel.: 089/85750-38/-39
Fax: 089/8561355
- **Niederlassung OST Berlin**
Olympus Deutschland GmbH
Singerstraße 109
10179 Berlin
Tel.: 030/231206-0
Fax: 030/231206-12
- **Leipzig**
Olympus Deutschland GmbH
An der Harth 10
04416 Markkleeberg
Büro 1, Obergeschoss 1
Tel.: 0341/3534-570/-571
Fax: 0341/3534-572



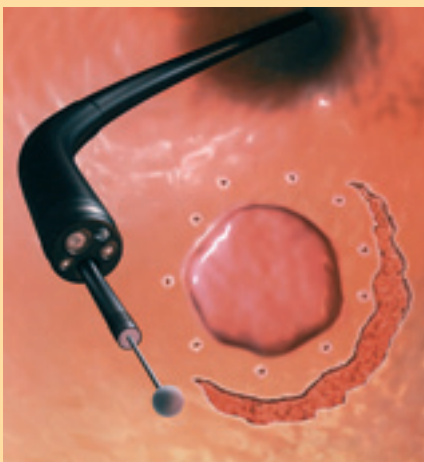
Vom Messer bis zur Zange, alles für die effektive ESD mit Olympus

Aufgedeckt: Neue Endo-Therapie-Instrumente für die ESD

Die ESD eröffnet eine neue Runde im Kampf gegen präkanzeröse Läsionen im Gastrointestinaltrakt. Unterstützt wird dieses fortschrittliche und patientenfreundliche Verfahren von den neuen ESD-Messern von Olympus. Lesen Sie hier mehr über die einzelnen Instrumente und was führende Experten dazu empfehlen. Außerdem berichten wir über die wichtigsten HF-Einstellungen für die entscheidenden Arbeitsschritte vom ersten Einschnitt über die Dissektion bis zur Hämostase.

Die endoskopische Polypektomie ist schon seit rund 30 Jahren ein bekanntes Verfahren, das etwa in der Darmkrebsprävention eingesetzt wird. Bald wurde sie durch die Endoskopische Mukosaresektion (EMR) ergänzt, zu der etwa die Schlingenresektion oder die Kappenmukosektomie zählen. Doch diese – durchaus erfolgreichen – Verfahren haben auch Schwächen. So bleibt die Größe der in einem Stück resezierbaren Läsionen auf rund 20 mm begrenzt, größere Flächen müssen folglich in mehreren Schritten abgetragen werden. Anders ist das beim ESD-Verfahren und den neuen Messern von Olympus. Bei der Endoskopischen Submukosadisektion sind „en bloc Resektionen“ möglich, wesentlich großflächigeres Arbeiten senkt das Risiko des Wiederauftretens von präkanzerösen Zellen auf Null. Mit den verschiedenen Hochfrequenz-Messern mit Leistungen von bis zu 150 Watt können Operateure effektiv und schnell auch große Läsionen resezieren. Lesen Sie mehr über die vier ESD-Messer und drei dazugehörige Hot Biopsy-Zangen – die ideale Instrumentenpalette für den effektiven Einsatz an der Mukosa.

ITknife



● IT-Knife


IT-Knife – KD-610L: Immer am Ball

Eine schlaue Idee: Am Distalende dieses ESD-Messers ist eine Keramikugel angebracht. Sie isoliert die Spitze und verhindert so effektiv, dass das Gewebe perforiert wird. Diese „insulated tip“ gibt dem Instrument auch seinem Namen: IT-Knife. Das somit reduzierte Perforationsrisiko erlaubt dem Operateur ein schnelles Arbeiten und ermöglicht komfortable Inzision und Dissektion. Ein weiterer Vorteil des IT-Knife ist sein gewickelter Schaft, der für die genau richtige Steifheit des Geräts zur maximalen Bewegungskontrolle während des Schneidens sorgt. Das IT-Knife wurde in enger Zusammenarbeit mit japanischen Wissenschaftlern und Ärzten entwickelt und ist somit der Vorreiter einer ganzen Generation von ESD-Instrumenten.

Zwei Fragen an den Experten: Dr. Hiruyuki Ono, Shizuoka Cancer Center

Was sind die Vorteile des IT-Knife?

Zu allererst natürlich die isolierte Spitze, die es sehr schwer macht, in senkrechter Richtung zu schneiden und somit das Perforationsrisiko minimiert. Zweitens ist die ganze Nadel für das Schneiden geeignet, somit wird die Geschwindigkeit des Eingriffs erhöht. Und drittens ist es auch für horizontales Schneiden geeignet. So können Einschnitt in die Mukosa und submuköse Dissektion mit einem einzigen Instrument getätigt werden.



ESD Messer

Welche Schwachstellen hat es (wenn überhaupt)?

Das horizontale Schneiden ist schwierig und benötigt daher einige Übung. Und das Schneiden durch das Anheben des Messers ist praktisch unmöglich. Ferner kann eine Resektion in der großen Kurvatur schwierig werden, weil dadurch das Messer in eine lotrechte Position zur Läsion gezwungen wird.

Die HF-Einstellungen und Tipps von Dr. Ono

Arbeitsschritt	Instrument	Hinweis	Einstellungen ICC200 (Erbe)
Einschneiden	Nadelmesser	Ein Output von 120 W ist ideal zum Schneiden	Auto Cut, 120 W, Effekt 3 (Forced, 50 W für die Koagulation)
Umlaufende Inzision	IT-Knife		Endo Cut, 120 W, Effekt 3, Auto Cut, 120 W Effekt 3 (Forced, 50 W für die Koagulation)

Arbeitsschritt	Instrument	Hinweis	Maßnahme	Einstellungen
Submukosa Dissektion	IT-Knife	Ein Output von 120 W ist ideal zum Schneiden	Zug wird durch Drehen des Endoskops oder das Anbringen einer Aufsatzkappe erreicht	Endo Cut, 120 W, Effekt 3 (Forced, 50 W für die Koagulation)

Arbeitsschritt	Instrument	Einstellungen
Hämostase	IT-Knife	Endo Cut, 120 W, Effekt 3 (Forced, 50 W für die Koagulation)
	Hot Biopsy-Zange	Soft Coagulation, 80 W
	Andere	Wenn oben erwähnte Methoden nicht helfen, kann ein Clip eingesetzt werden

Zwei Fragen an den Experten: Dr. Takuji Gotoda, National Cancer Center Hospital Tokio

Was sind die Vorteile des IT-Knife?

Durch seine isolierte Spitze ist es viel sicherer als andere Instrumente. Und ich kann mit jeder Bewegung lange Stücke schneiden, was die Arbeitszeit erheblich verkürzt.

Welche Schwachstellen hat es (wenn überhaupt)?

Anfänger haben oft Schwierigkeiten mit der Dissektion, weil sie aus Angst vor

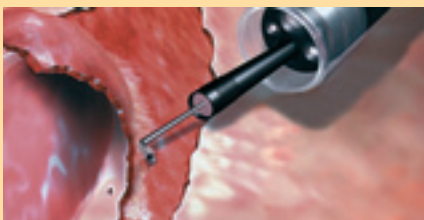Perforation zu flach ansetzen. Es kommt auf Übung und Erfahrung an, das Endoskop muss sehr präzise manövriert werden, damit in die richtige Richtung Druck aufgebaut werden kann.

Die HF-Einstellungen und Tipps von Dr. Gotoda

Arbeitsschritt	Instrument	Hinweis	Einstellungen ICC200 (Erbe)	Einstellungen VIO-300D (Erbe)
Umlaufende Inzision	IT-Knife	Wenn horizontales Arbeiten zu schwierig ist oder starke Vernarbung vorliegt, kann auch Hook-Knife oder Flex-Knife benutzt werden	Endo Cut, 80 W, Effekt 3	Endo Cut (I) Effekt 2, Schnittdauer 3, Schnittintervall 1, DryCut 50 W Effekt 4

Arbeitsschritt	Instrument	Hinweis	Maßnahme	Einstellungen ICC200 (Erbe)	Einstellungen VIO-300D (Erbe)
Submukosa Dissektion	IT-Knife	Bei horizontalem Arbeiten und Vernarbung ist ein punktuell schneidendes Instrument wie das Nadelmesser besser geeignet als ein linear schneidendes wie das IT-Knife	Distalkappe benutzen Leichtes Anheben mit dem Schaft des IT-Knifes Blindes Schneiden	Endo Cut, 80 W, Effekt 3	Endo Cut (I) Effekt 2, Schnittdauer 3, Schnittintervall 1, DryCut 50 W Effekt 4 Swift Coag 50 W Effekt 4

Arbeitsschritt	Instrument	Hinweis	Einstellungen ICC200 (Erbe)	Einstellungen VIO-300D (Erbe)
Hämostase	IT-Knife Coagrasper/Hot Biopsy	Für venöse Blutungen Venöse Blutungen: Hämostase durch Anwendung der Zange, vor dem Einsatz des HF-Stromes überprüfen, ob das Schließen der Zange die Blutung zum Stillen bringt. Ansonsten kann Karbonisierung die Inzision erschweren	Forced, 50 W Soft Coag 80 W	Swift Coag 50 W, Effekt 4
Präventiv-Hämostase	IT-Knife Coagrasper/Hot Biopsy	Kleine Gefäße: Können direkt mit IT-Knife verödet werden Große blutende Gefäße: Fest mit der Zange greifen, und beim Aufhören der Blutung Strom applizieren	Forced, 50 W Soft Coag 80 W	Swift Coag 50 W, Effekt 4 Soft Coag, 40-80 W, Effekt 5



● Hook-Knife

Hook-Knife – KD-620LR: Die Lösung am Haken

Das Hook-Knife ist ein ESD-Messer mit einem L-förmigen Haken am Distalende. Er ermöglicht ein Anheben der Mukosa für sicheres Schneiden ohne Perforation darunter liegenden Gewebes. Die Hakenspitze kann durch Drehen des Handgriffs einfach in jede gewünschte Richtung bewegt werden. Zusätzliche Sicherheit und gleichzeitig ein freies Sichtfeld werden durch eine optionale Aufsatzkappe für das Distalende des Endoskops erreicht. Sichere Inzision und Dissektion ermöglicht das 4,5 mm lange Messer des Hook-Knifes in alle Richtungen.

Zwei Fragen an den Experten: Dr. Tsuneo Oyama, Saku Central Hospital

Was sind die Vorteile des Hook-Knife?

Es ist wesentlich sicherer als ein Nadelmesser, da es die Mukosa mit dem Haken anhebt. Ein weiterer Vorteil ist die Rotationsfunktion, mit der man das Messer beliebig ausrichten kann. Mit der Rückseite des Hook-Knifes lassen sich außerdem Markierungen setzen. Und wer mit der distalen Kappe arbeitet, kann die Mukosa ansaugen, bevor er den Strom einschaltet. Die Möglichkeit einer Dissektion unter

direkter Sicht auf die Submukosa ermöglicht außerdem eine Präkoagulation. So ist es sehr angenehm, eine Dissektion mit guter Sicht und ohne Blutungen durchzuführen.

Welche Schwachstellen hat es (wenn überhaupt)?

Der Haken des Hook-Knifes hat nur eine Länge von 1,3 mm. Daher sind nur sehr kurze Schnitte möglich.

Die HF-Einstellungen und Tipps von Dr. Oyama

Arbeitsschritt	Instrument	Hinweis	Einstellungen ICC200 (Erbe)	Einstellungen VIO-300D (Erbe)
Umlaufende Inzision	Hook-Knife	Der Endo-Cut Modus sorgt für die Inzision in kleinen Schnitten und hilft Fehler zu vermeiden auch wenn die Kontrolle des Messers unzureichend ist. Der Auto-Cut Modus sorgt für schnelle Inzision mit nur geringer thermaler Degradation	Anfänger: Endo Cut 60 W, Effekt 3 Erfahrene Endoskopiker: Auto Cut, 60 W, Effekt 3	Dry Cut, 60 W, Effekt 3

Arbeitsschritt	Instrument	Hinweis	Maßnahme	Einstellungen ICC200 (Erbe)	Einstellungen VIO-300D (Erbe)
Submukosa Dissektion	Hook-Knife	Bei großen Läsionen ist das IT-Knife schneller als das Hook-Knife. Wenn ein großes Blutgefäß freigelegt wurde, sollte 60 W im APC-Modus verwendet werden. Während der Applikation ist ein leichter endoskopischer Zoom erforderlich, um eine bessere Sicht auf die Gefäße zu haben	Die Distalkappe (D-201) wird verwendet. Für die Dissektion kann die Saug-Technik benutzt werden	Forced, 60 W APC-Modus, 60 W	Dry Cut, 60 W, Effekt 3 Spray Koagulation, 40 W, Effekt 3

Arbeitsschritt	Instrument	Hinweis	Einstellungen ICC200 (Erbe)	Einstellungen VIO-300D (Erbe)
Hämostase	Hook-Knife		APC-Modus, 60 W	Spray Koagulation, 40 W, Effekt 3
	Hot Biopsy	Wenn Blutungen anhalten, die Zange neu ansetzen	Soft Coag 50 – 60 W (2 - 3 Sek. Stromfluss) Forced, 40 W (0,1 Sek. Stromfluss)	

Flex-Knife – KD-630L: Biegsam und vielseitig

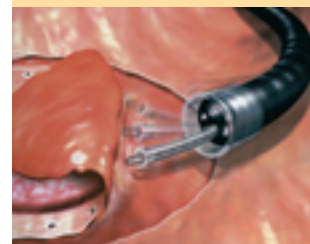Das Flex-Knife ist der Wendehals unter den neuen ESD-Messern von Olympus. Seine einzigartige Kombination eines schmalen Schafts mit einem aus Einzelfasern gewundenen Draht macht es unschlagbar biegsam. Inzision und Dissektion sind in alle Richtungen möglich. Dank einer Ösenform der Messerspitze ist eine große Kontaktfläche zur Mukosa – und damit eine hohe Schneidgeschwindigkeit – möglich. Gleichzeitig verhindert eine Wulst am Schaft des Messers eine Perforation der Submukosa. Und auch in der Länge des Messers ist das Flex-Knife durchaus anpassungsfähig: Es lässt sich vor- und zurückziehen und ist so für jegliche Aufgaben von Markierung über die Inzision bis zur Dissektion bestens geeignet.

Zwei Fragen an den Experten: Dr. Naohisa Yahagi, Toranomon Hospital

Was sind die Vorteile des Flex-Knife?

Sein größter Vorteil ist seine Manövrierbarkeit. Durch die Flexibilität von Schaft und Draht kann ganz einfach horizontal, vertikal oder auch schräg geschnitten werden.

Flexknife



Flex-Knife

Durch den Wulst am Distalende ist ein Eindringen in tieferes Gewebe unmöglich. Grundsätzlich reicht ein einziges Flex-Knife für die gesamte Prozedur von Markierung bis Dissektion.

Welche Schwachstellen hat es (wenn überhaupt)?

Für Anfänger könnte es schwierig sein, die Länge des Messers genau einzustellen. Und zuletzt: Bei herabhängendem und abrutschendem Gewebe kann das Schneiden schwierig werden.

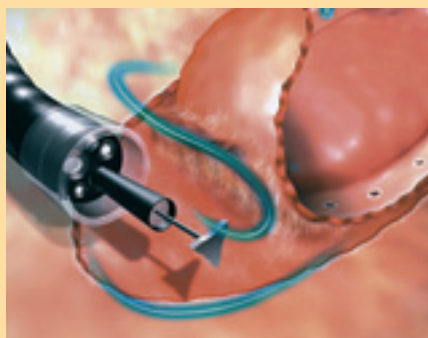
Die HF-Einstellungen und Tipps von Dr. Yahagi

Arbeitsschritt	Instrument	Hinweis	Einstellungen ICC200 (Erbe)
Umlaufende Inzision	Flex-Knife	Der Endo Cut-Modus schneidet rhythmisch und die Kontrolle des Distalendes ist einfach	Endo Cut, 80 W, Effekt 3

Arbeitsschritt	Instrument	Hinweis	Maßnahme	Einstellungen
Submukosa Dissektion	Flex-Knife	Der Endo Cut-Modus schneidet gut, verursacht aber Blutungen. Durch die Wahl des Forced Coag.-Modus werden diese verhindert. Beim Schneiden von verhärtetem, etwa Narbengewebe, ist der Einsatz einer Scherenzange (FS-3L-1) zu empfehlen	Das von der Schwerkraft verursachte Aufrollen lässt sich nutzen In der großen Kurvatur: Nutzung einer Kappe mit schräg angeschnittenem Rand	Forced, 40 W

Arbeitsschritt	Instrument	Anwendung	Hinweis	Einstellungen
Hämostase	Flex-Knife	Venöse Blutung: Koagulationspedal drücken	Blutungstelle durch Spülfunktion bestätigen	Forced, 40 W
	Hämostase-Zange	Arterielle Blutung: Hämostase-Zange einsetzen		Soft Coag., 50 W

TriangleTip Knife



TriangleTip-Knife

TriangleTip-Knife – KD-640L: Dreieckig für alle Fälle

Ein geometrischer Vorteil: Dank seiner dreieckigen Spitze muss das TriangleTip-Knife nicht gedreht werden, Schneiden in jeder beliebigen Richtung ist möglich. Dieses vielseitige Messer kann an jedem Punkt des ESD-Prozesses genutzt werden, von Markierung und Pre-Cut bis zur Inzision und Dissektion. Seine flache Spitze ist sogar für die Stillung von mittelgroßen Blutungen geeignet. Zusätzlich hält auch bei diesem Modell die Arbeit mit einer Distalkappe das Sichtfeld frei.

Zwei Fragen an den Experten: Dr. Haruhiro Inoue, Showa University Northern Yokohama Hospital

Was sind die Vorteile des TriangleTip-Knife?

Es braucht überhaupt keine Achsenanpassung, sondern kann in jeder Richtung die Schleimhaut effektiv anheben.

Welche Schwachstellen hat es (wenn überhaupt)?

Bei einer schweren Fibrose ist es bei der Submukosadissektion besser, ein Hook-Knife zu verwenden, da sein Distalende dünner ist als das des TriangleTip-Knife.

Die HF-Einstellungen und Tipps von Dr. Inoue

Arbeitsschritt	Instrument	Hinweis	Einstellungen ICC200 (Erbe)
Umlaufende Inzision	TriangleTip-Knife	Für die Inzision Distalkappe verwenden und Druck auf die Mukosa ausüben. Nun die Messerspitze einhaken und Strom einschalten	Endo Cut/Auto Cut, 120 W, Effekt 3

Arbeitsschritt	Instrument	Hinweis	Einstellungen ICC200 (Erbe)
Submukosa Dissektion	TriangleTip-Knife	Unter Nutzung der Distalkappe Endoskopspitze in die submuköse Schicht einbringen und unter direkter Sicht Dissektion durchführen. Auf Muskelschicht achten. Vor Ort Natrium-Hyaluronat verwenden	Forced, 60 W
	Hot Biopsy	Ist die Blutung so nicht zu stoppen, Blutungsstelle mit dem Coagrasper greifen und 2 - 3 Sek. im Soft Coagulation-Modus Strom geben. Auch hier muss der Blutungsort akkurat bestimmt werden	Forced, 80 W
Hämostase	TriangleTip-Knife	Wenn heftige Blutungen auftreten, Spitze des TT-Knifes aufdrücken und koagulieren. Hier ist es wichtig, den Blutungsort präzise zu bestimmen	Forced, 60 W

Einzigartiges Zubehör: Zangen zu jedem Zweck

Zusätzlich zu den vier Messern bietet Olympus noch weitere Instrumente, die dem Operateur bei der ESD gute Dienste leisten können. Ob Hämostase mit dem Coagrasper (FD-410LR), Einführlöcher für die Inzision mit dem HotBite (FD-430L) oder Inzision und Dissektion mit der HotClaw (FD-420LR) – diese Zangen verfügen über perfekte Eigenschaften für sichere und effiziente Arbeit im Gastrointestinaltrakt.

Zwei Fragen an den Experten: Dr. Toshihiko Doi, National Cancer Center Hospital East

Was sind die Vorteile der von Ihnen entwickelten Instrumente?

Um sie zu benutzen, müssen Ärzte nur mit Standard-Biopsie-Techniken vertraut sein. Die Geräte können Blutungen stillen und sind nach höchsten Sicherheitsaspekten optimiert.

Welche Schwachstellen haben sie (wenn überhaupt)?

Schwierig wird es an Stellen, an denen auch eine Biopsie schwierig wäre – etwa aufgrund tangentialer Ausrichtung. Außerdem kann das Schneiden in Regionen mit starker Fibrose kompliziert werden. Für alle drei gilt: Greift man zuviel Mukosa, sinkt der elektrische Widerstand zu stark, um eine Kauterisierung zu bewirken. Dies sollten Anwender stets beachten.

Die HF-Einstellungen und Tipps von Dr. Doi

Arbeitsschritt	Instrument	Hinweis	Einstellungen ICC200 (Erbe)
PreCut	HotBite		Auto Cut, 120 W, Effekt 3
	Nadelmesser		Auto Cut, 120 W, Effekt 3
Umlaufende Inzision	IT-Knife	In Schnittrichtung ziehen: Sehr schnelle, stabile Inzision	Endo Cut, 120 W, Effekt 3
	HotClaw	Gleicher Vorgang wie Biopsie. Schnitt in lateraler Richtung, passend zur Endoskop-Achse. Auch für Anfänger geeignet	Auto Cut, 120 W, Effekt 3

Arbeitsschritt	Instrument	Hinweis	Maßnahme	Einstellungen
Submukosa Dissektion	IT-Knife	Das IT-Knife berührt das Gewebe tangential, die Koagulationsleistung ist daher relativ stabil. Bei vernarbtem Gewebe kann auch HotBite genutzt werden	Endoskop mit zwei Kanälen benutzen Distalkappe benutzen	Endo Cut, 120 W, Effekt 3
	HotClaw			Auto Cut, 120 W, Effekt 3

Arbeitsschritt	Instrument	Hinweis	Einstellungen ICC200 (Erbe)
Hämostase	Coagrasper	2 - 3 Sek. Strom	Forced, 40 W
	IT-Knife	Koagulation nach der Hälfte der Inzision beginnen	Soft Coag. 50 W Forced 40 W

Die Optimierung der Therapie

Aufsatzkappen
erweitern Möglich-
keiten bei Therapie
und Diagnostik

Im Gegensatz zu den Aufsatzkappen für die Mukosaresektion sind die Abstandskappen aus weicherem Material hergestellt. Unter anderem sind sie entwickelt worden, um die Einführeigenschaften des Endoskops zu verbessern. Als Abstandhalter gewähren sie eine bessere Sicht auf die Mukosa. Sie stellen also ein diagnostisches Hilfsmittel dar. Die Technik hilft bei der Suche nach Frühkarzinomen

im Colon, da sie die Gefahr minimiert, kleine Läsionen in Darmfalten bei Routineinspektionen zu übersehen. Denn mit der Aufsatzkappe lassen sich auch diese blinden Felder im endoskopischen Bild einsehen. Die Mukosa ist zudem besser zu beurteilen, weil die Endoskoplinsse nicht direkt die Schleimhaut berührt. Die Endoskopie mit Aufsatzkappe bedeutet also einen Fortschritt bei der Früherkennung von Darmkrebs.



● Distanzkappen der Serie D-201

Ursprünglich als Abstandhalter für die Zoom-Coloskopie konzipiert, haben sich die Kappen inzwischen auch bei der Abtragung von Frühkarzinomen bewährt. Die Verwendung der Distanzkappe kann beispielsweise eine schwer zu erreichende Läsion im Coecum erst für die Endoskopie erreichbar machen und so eine komplette Abtragung begünstigen. Auch bei der ESD ist der Einsatz der Distanzkappen von Vorteil. Hier dient die Kappe dazu, die Läsion optimal einstellen zu können bzw. mit der Kappe das Resektat anheben zu können.

Die Vorteile und Produkteigenschaften auf einen Blick

- Unterschiedliche Durchmesser für alle Standard-Gastroskope und -Coloskope
- Elastisch und flexibel zur leichteren Einführung des Endoskops
 - Die Kappen sind aus weichem, klarem Harz gefertigt, das festen Halt am Endoskop sichert. Auch wenn die Kappen von selbst am Endoskop haften, sollte zur Sicherheit zusätzlich ein Klebeband verwendet werden
- Die Flexibilität der Kappen hat Auswirkungen auf die Einführeigenschaften des Endoskops: Sie schützen die Darmmukosa vor Perforation. Zudem ist die Pharynxpassage mit der weichen Kappe weniger schmerzhaft
- Die absolute Transparenz der Kappe gewährleistet nach allen Seiten klare Sicht
- Vier mm Länge der Kappen für gute Sicht und Manövrierbarkeit des Endoskops
 - Befindet sich die Mukosa zu nah an der Linse, ist eine richtige Beobachtung nicht möglich. Eine zu große Distanz erschwert die Diagnose ebenfalls. Gegenüber den harten Mehrwegkappen wurden die weichen Einwegkappen verkürzt, um eine optimale Distanz zur Mukosa herzustellen und einzuhalten
 - Im Vergleich zur Benutzung ohne oder mit der harten Aufsatzkappe ist das Endoskop mit der weichen Kappe besser zu manövrieren. Eine 180° Inversion ist ohne weiteres möglich
- Eine Verpackungseinheit enthält 12 Kappen
- Jede Aufsatzkappe ist zur einmaligen Anwendung einzeln steril gebrauchsfertig verpackt

Wählen Sie bitte zur
weiteren Beratung
und Bestellung unsere
Telefon-Hotline:
040/23773-4777

4. - 5. Juli | Baden-Baden MEDCongress Baden-Baden 2007 KOLO-ILEOSKOPIE-KURS

Leitung:

Prof. Dr. P. Frühmorgen, Ludwigsburg

Informationen:

MedCongress GmbH,
Postfach 700149, 70571 Stuttgart
Tel: 0711/720712-0,
e-Mail: bn@medcongress.de
www.medcongress.de

Mittwoch, 04.07.2007

- Geräte, Vorbereitungen, Darmreinigung, Prämedikation, Indikationen, Kontraindikationen, optimierte Untersuchungstechniken, ScopeGuide, Komplikationen
- High Resolution-, Chromo-, Zoom- und Pit-Pattern-Endoskopie
- Technik und Leitlinien zur coloskopischen Polypektomie
- Praktische und diagnostische und therapeutische Übungen an Phantomen

Donnerstag, 05.07.2007

- Notfall-Coloskopie und endoskopische Therapie bei akuten Blutungen im unteren GI-Trakt
- Colo-Ileoskopie bei chronisch entzündlichen Darmerkrankungen
- Video-Seminar pathologischer Befunde
- Diagnose-Quiz
- Praktische diagnostische und therapeutische Übungen an Phantomen

13. - 14. Juni | Rostock Endoskopie Aufbaukurs

Informationen:

Dr. Bernhardt,
Klinikum Südstadt Rostock,
Tel: 0381/4401-5450

14. - 16. Juni | Ludwigsburg Kongress der Südwestdeutschen Gesellschaft für Gastroenterologie

Informationen:

Dr. med. E. Fröhlich, Dr. med. W. Heinz,
Karl-Olga-Krankenhaus,
Stuttgart,
Tel: 0711/2639-2410,
e-Mail: SWDGG.kongress2007@karl-olga-krankenhaus.de

22. - 24. Juni | Bad Reichenhall Lungenkrankheiten und Komorbiditäten

Informationen:

Michaela Semma, Kur-GmbH Bad Reichenhall / Bayerisch Gmain,
Tel: 08651/606-155,
e-Mail: tagung@bad-reichenhall.de

29. Juni | Volketswil Bronchoskopiekurs mit diagnostischen Verfahren

Informationen:

Katharina Seiler, Olympus Schweiz AG, Volketswil, Tel: 044/9476667,
e-Mail: katharina.seiler@olympus.ch

6. - 7. Juli | Mainz 4. Jahreskongress Forum für Gastroenterologie

Informationen:

Katrin Lehmann, Congress Organisation C. Schäfer, München, Tel: 089/3071011,
e-Mail: katrin.lehmann@coccs.de
www.coccs.de

3. - 4. September | Herne Workshop für Einsteiger in die Endoskopie

Informationen:

Bärbel Schäfer, Bildungszentrum Ruhr, Herne, Tel: 02325/986-2738, e-Mail: sekretariat@bildungszentrum-ruhr.de
www.bildungszentrum-ruhr.de

12. - 14. September | München 29. Münchner Bronchoskopie- seminar mit Phantomkurs und Live- Demonstration für Einsteiger und Geübte

Informationen:

Kurssekretariat Klinikum rechts der Isar, München, Tel: 089/4140-2353, e-Mail: pneumologie@med1.med.tum.de
www.pneumologie.tum.de

12. - 15. September | Bochum 62. Jahrestagung der Deutschen Gesellschaft für Verdauungs- und Stoffwechselkrankheiten (DGVS)

Informationen:

Congress Meeting & Event Management AG, München
Tel: 089/548234-17,
e-Mail: t.reile@interplan.de
www.interplan.de

OLYMPUS informiert

Herausgeber:

Olympus Deutschland GmbH
Medizinische Endoskopie
Wendenstraße 14-18, 20097 Hamburg

Redaktionsleitung (v.i.S.d.P.):

Barbara Opalka, Produktmanagerin
Endo-Therapie-Instrumente,
Barbara.Opalka@olympus.de

Verantwortlicher Redakteur bei Olympus Deutschland GmbH, Hamburg:

Jürgen Lorenzen,
Kundenbetreuung Medical Service
Juergen.Lorenzen@olympus.de

Verantwortlicher Redakteur bei der plus2 GmbH:

Robert Timmerberg: rt@plus-2.de
Redaktionelle Mitarbeit: Jens Frantzen,
Pascal Heithorn

Gestaltung plus2 GmbH:

Georg Mede, Ulrich Schumm,
Herbert Stecher: hs@plus-2.de

Lithografie und Druck:

Backes Druck GmbH, 40764 Langenfeld

Diese Kundenzeitschrift von

Olympus Deutschland GmbH, Medizinische Endoskopie, ist kostenlos. Über Adressänderungen oder den Wunsch um Aufnahme in den Verteiler unterrichten Sie bitte die Redaktionsleitung: 040/23773-4145 oder per e-Mail (s.o.). Namentlich gekennzeichnete Beiträge sind nicht unbedingt identisch mit den Meinungen und der verwendeten Terminologie der Redaktion. Beiträge Ihrerseits sind nach Absprache mit der Redaktionsleitung jederzeit willkommen. Wir behalten uns Textkürzungen vor. Für unverlangte Einsendungen von Manuskripten, Fotos, Datenträgern übernimmt die Redaktion allerdings keine Verantwortung. Nachdruck, Aufnahme in Online-Dienste und Internet sowie Vervielfältigungen auch auf Datenträger nur mit vorheriger schriftlicher Genehmigung der Redaktion und Quellenangabe.

Redaktionsschluss dieser Ausgabe: 02.04.2007

01.10.2007 – 30.09.2009
Thoraxklinik Heidelberg

01.12.2007 – 30.11.2009
Klinikum Chemnitz

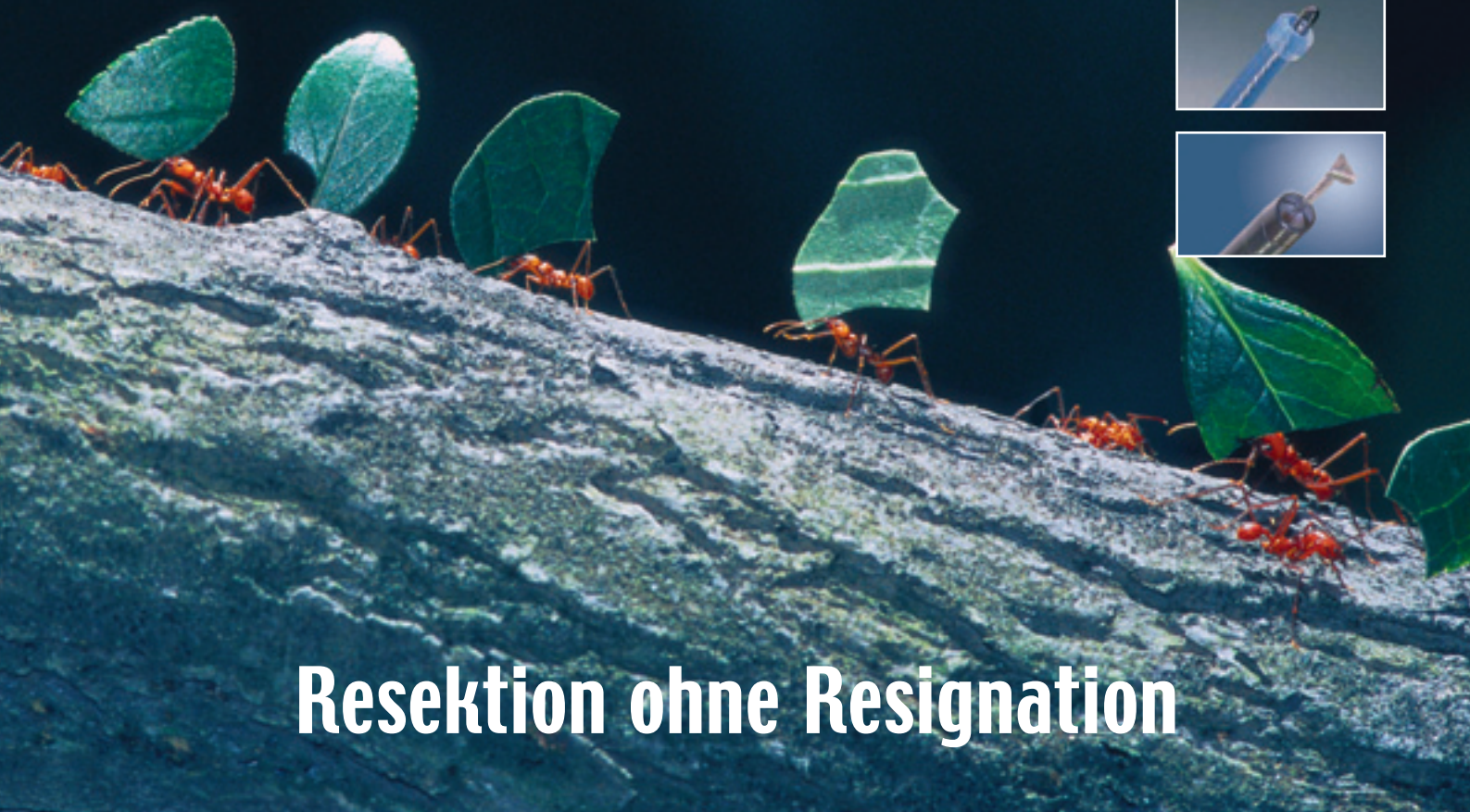
01.10.2008 – 30.09.2010
Caritas-Klinik Pankow Berlin
Endoskopie Fachweiterbildung für
Krankenpflegepersonal

Informationen:

Elisabeth Kern-Waechter,
ekw.concept!, Walldorf,
Tel: 06227/841169,
e-Mail: kern-waechter@ekw.concept.de

2007

► Flexible Endoskopie
Chirurgische Endoskopie



Resektion ohne Resignation



Gleich vier verschiedene Messer für die Endoskopische Submukosadissektion (ESD) geben Ihnen neue Möglichkeiten in der Resektion von Frühkarzinomen in Ösophagus, Magen und Rektum.

IT-Knife, Hook-Knife, Flex-Knife und TriangleTip-Knife gestatten die so



genannte en bloc Resektion von Frühkarzinomen größer als 2 cm.

Im Gegensatz zur bisher üblichen piecemeal Resektion gestattet die ESD



onkologisch sauberes Arbeiten. Japanischen Studien zufolge treten weniger Rezidive nach ESD als nach EMR auf.

Sie wollen vor keiner Resektion resignieren. Dann rufen Sie uns an. Wir beraten Sie gerne.

OLYMPUS

Your Vision, Our Future